

# Traitement d'un ulcère de pression dû à une neuropathie



**Astrid van Dooremalen, responsable d'équipe & responsable des plâtres**  
Franciscus Gasthuis & Vlietland Hôpital, Pays-Bas

## Antécédents et traitement

Patient de 68 ans, célibataire. Il travaille et dispose d'un réseau social étayé. Le patient a été admis il y a un an pour des douleurs abdominales et des symptômes de dyspnée.

Il présentait également un ventre d'ascite et de graves œdèmes dans les jambes dus à une cirrhose du foie décompensée (utilisation d'alcool).

### 29/01/2021, jour 1

Le patient a été envoyé par le médecin assistant chirurgien vasculaire à la salle des plâtres pour un traitement hebdomadaire par plâtre avec soin de la plaie. Depuis quelques semaines, le patient présente un problème sur la face plantaire de l'hallux droit (probablement dû à un pli de la chaussette). Tout a commencé par une cloque de sang, puis de nombreuses callosités sont apparues avant de céder la place à une plaie avec macération de la peau dans lesquelles une bonne circulation sanguine a été observée. Conclusion : un ulcère de pression dû à une neuropathie.

#### Traitement de la plaie :

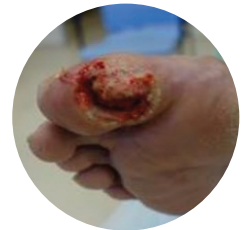- Tamponner la plaie avec de l'alcool
- Appliquer Flaminal® Forte (à remplacer plus tard par Flaminal® Hydro)
- Couvrir avec un bandage de gaze paraffinée et appliquer du TCS\*
- Changement de pansement : premier changement supplémentaire en milieu de semaine, puis 1 x /semaine.

#### Médication :

Carvédilol® et Spironolactone®

### Jour 1

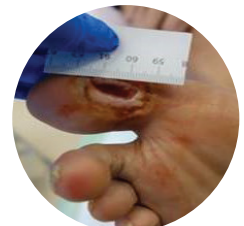- T** 90% rouge, 10% jaune, taille 3,8cm x 1,5cm
- I** Ne présente pas de signes d'infections
- M** Humide
- E** Callosité



### Jour 5

Callosités éliminées. Plaie peu profonde. Peu de fuites. Pensé avec Adaptic® et passer à Flaminal® Hydro. TCS. Le patient peut passer à un changement hebdomadaire.

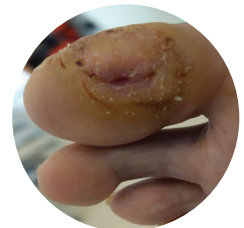
- T** 100% rouge, taille 1,5cm x 0,5cm, peu profonde
- I** Ne présente pas de signes d'infections
- M** Peu d'exsudat
- E** Légère macération



### Jour 15

Maintenant 2 semaines de TCS. À nouveau, élimination de callosités et pansé avec Adaptic® et Flaminal® Hydro. TCS. Il lui a été conseillé d'apporter sa chaussure la semaine prochaine.

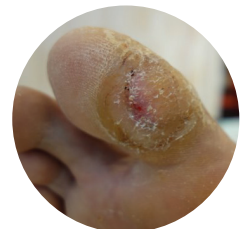- T** Sain, taille 0,5cm x 0,3cm
- I** Ne présente pas de signes d'infections
- M** Exsudat faible à inexistant
- E** Formation de callosités (éliminées)



### Jour 29

Après 4 semaines de traitement par plâtre et de soins de la plaie, la plaie a cicatrisé. Le patient peut porter ses propres chaussures. Une discussion sur les semelles, les règles d'hygiène de vie et le contrôle du pied ont été poursuivis.

\* Delta-Cast Soft®



Lire l'étude de cas complète ici.

#### CONSEILS :

**Que faire en cas de macération des berges de la plaie en utilisant Flaminal® ?**  
Tout d'abord: assurez-vous qu'il s'agit d'une véritable macération et non de flocons d'alginate déposés.

- Si la plaie est macérée, appliquez une couche suffisamment épaisse de Flaminal® et couvrez avec une couche non adhérente de contact au-dessus de la couche de Flaminal® (5 mm d'épaisseur).
- Si vous utilisez Flaminal® Hydro et qu'il y a encore de la macération, pensez à passer à Flaminal® Forte.
- Si le pansement secondaire devient saturé dans les 24 heures lors de l'utilisation de Flaminal® Forte avec un pansement super absorbant, un changement de pansement primaire sans Flaminal® peut être nécessaire.

# Des soins complets pour tout type de plaie

Créez un environnement humide optimal pour une cicatrisation rapide des plaies superficielles ou complexes<sup>1</sup>, aiguës<sup>2</sup> et chroniques<sup>3</sup>.



**Flamirins® un bon soin des plaies commence par le nettoyage**



Plaies mineures



Radiodermites



Plaies à exsudat faible à modéré



Plaies à exsudat modéré à important

Aperçu pratique <sup>4,5,6</sup>	Flamigel®	Flamigel® RT	Flaminal® Hydro	Flaminal® Forte
<b>Plaies traumatiques</b> p.ex. éraflures et coupures				
Petite plaie suturée	✓			
Plaie superficielle	✓			
Plaie modérément profonde			✓	✓
Plaie profonde, humide			✓	✓
<b>Brûlures</b>				
Brûlure du 1 <sup>er</sup> degré	✓			
Brûlure du 2 <sup>ème</sup> degré			✓	✓
Coup de soleil	✓			
Érythème post-peeling	✓			
Érythème post-laser	✓			
Soins post-cryothérapie	✓			
Radiodermite (grade 0, 1, 2) Érythème léger à douloureux, desquamations sèches		✓		
Radiodermite (grades 3, 4) Desquamations humides avec ulcérations et plaies hémorragiques			✓	✓
<b>Plaies ouvertes</b>				
Plaie ouverte superficielle	✓			
Déchirure cutanée			✓	✓
Escarre			✓	✓
Ulcère du pied diabétique			✓	✓
Ulcère de jambe (veineux / artériel)			✓	✓
Plaie post-opératoire			✓	✓
Plaie/ulcère oncologique			✓	✓
Plaie traumatique			✓	✓
Préparation préopératoire du lit de la plaie			✓	✓

#### Références

- 1 Beele, H. et al. Expert consensus on a new enzyme alginogel. Wounds International. 2012, 3(2): 42-50
- 2 Hoeksema, H. et al. A comparative study of 1% silver sulphadiazine (Flammazine®) versus an enzyme alginogel (Flaminal®) in the treatment of partial thickness burns. Burns. 2013, 39(6): 1234-1241

- 3 Durante, C. An open label non-comparative case series on the efficacy of an enzyme alginogel. J Wound Care. 2012, 21: 22-28
- 4 Flamigel® Instructions for Use
- 5 Flaminal® Hydro Instructions for Use
- 6 Flaminal® Forte Instructions for Use